



Ce numéro spécial des *Cahiers d'Ophthalmologie* nous permet, avec les spécialistes reconnus de son vaste champ d'action, de faire un tour d'horizon de la cornéoplastie. L'ensemble des techniques de remodelage cornéen issues de spécialités aussi diverses que la chirurgie de la cornée, la chirurgie réfractive, l'optique et la contactologie forme cette entité nouvelle initialement décrite par Gulani.

Ce concept si vaste est obligatoirement pluridisciplinaire et la prise en charge des pathologies cornéennes s'intègre désormais au sein d'équipes organisées capables de réaliser le dépistage, le diagnostic, le bilan et la surveillance, puis de prendre en charge le ou les traitements médicaux, chirurgicaux et l'équipement contactologique. Ces traitements sont souvent combinés dans le temps et nécessitent des aller et retour entre les divers intervenants. Une greffe de cornée techniquement parfaite peut laisser un œil non fonctionnel si persistent un fort astigmatisme et une intolérance aux lentilles de contact. Un kératocône stabilisé par cross-linking n'apporte rien au patient si l'équipement contactologique n'est pas ensuite parfaitement réalisé. La technologie est sophistiquée et évolutive : matériel d'investigation, lasers excimer et femtoseconde, greffes lamellaires, cross-linking, plateau contactologique.

La constitution de pôles d'excellence est donc une nécessité et la plupart des intervenants se sont inscrits dans cette démarche pour créer un centre entièrement dédié à ces pathologies cornéennes. Le Centre Cornée Kératocône a pour ambition de dépister, diagnostiquer et traiter de façon globale, multidisciplinaire et avec les moyens les plus modernes les maladies cornéennes. L'expertise médicale, chirurgicale et contactologique indispensable à la réhabilitation visuelle des yeux affectés y est concentrée.

Je remercie tous les contributeurs qui ont tracé, de l'analyse cornéenne à la photoblaction de surface, du remodelage physico-chimique et des greffes stromales lamellaires à la chirurgie endothéliale-descémétique, et de la lentille de contact à l'implantation phaque, les vastes contours de cette jeune entité : la cornéoplastie.

Dominique Pietrini
Centre Cornée Kératocône, Paris - dpietrini@club.fr

L'ouverture à Paris en mai 2011 du Centre Cornée Kératocône offre aux patients et au corps médical une structure de dépistage, d'évaluation et de soins pour les pathologies cornéennes.



À côté de grands centres de référence amant la recherche et recevant les porteurs de ces affections en structure hospitalière, il a semblé nécessaire de mettre en place un dispositif libéral clinique, pluricompétent, au mode d'action et à l'accès simples. Le rassemblement de spécialistes en lentilles de contact, d'ophtalmologistes rompus à ce champ cornéen et d'orthoptistes familiers de ces problèmes permet de satisfaire à l'unité de lieu, d'agenda et de réflexion. La compétence permettra de répondre rapidement, dans des délais très courts, aux besoins divers des cas les plus compliqués ou réfractaires aux dépistages, investigations et avis multiples. Le support technique complet dans des locaux ultramodernes permettra en raison d'un fonctionnement permanent et sélectif de consacrer les moyens de réhabilitation visuelle les plus sophistiqués autour du patient. Nous espérons apporter notre concours au développement foisonnant de la cornéoplastie.

Docteurs Alain Abenham, Philippe Chastang, Thanh Hoang-Xuan, Dan Alexandre Lebuissou, Catherine Peyre, Dominique Pietrini, Olivier Prisant, Xavier Subirana.

CENTRE DE LA CORNÉE ET DU KÉRATOCÔNE - 11, PLACE DE BRETEUIL - 75007 PARIS - TÉL. 01.42.73.90.34
www.centrucorneekeratocone.fr - cckparis@gmail.com

Fabrication-Publicité

Ediss, Immeuble ISBA, Allée de la Gare,
95570 Bouffemont
contact@editorial-assistance.fr
Tél.: 01 34 04 21 44 • Fax : 01 34 38 13 99

Directeur de la publication

Jean-Paul Abadie
jp.abadie@editorial-assistance.fr

Rédactrice en chef

Dr Marie-Christine Chauvin
Tél. : 06 82 96 67 09
mc.chauvin@editorial-assistance.fr

Publicité

Corine Ferraro
Tél. : 01 34 04 21 01 - 06 31 88 71 84
c.ferraro@cahiers-ophtalmologie.com

Maquettiste

Cécile Milhau : 06 26 79 16 43
c.milhau@editorial-assistance.fr

Comité de rédaction

- Cataracte/Chirurgie réfractive
Béatrice Cochener-Lamard (Brest)
Dominique Pietrini (Paris)
- Contactologie
Valérie Archaimbault (Bayonne)
- Génétique
Marc Abitbol (Paris)
- Glaucome
Esther Blumen-Ohana (Paris)
- Neuro-ophtalmologie
Catherine Vignal-Clermont (Paris)
- Ophtalmologie médicale
Catherine Creuzot-Garcher (Dijon)
- Optique
Philippe Morizet (Gisors, Paris)
- Orbites, paupières, voies lacrymales
Olivier Galatoire (Paris)
- Rétinopathie diabétique
Pascale Massin (Paris)
- Rétine chirurgicale
Véronique Pagot-Mathis (Toulouse)
- Rétine médicale
Eric Souied (Créteil)

Abonnements

(10 numéros par an) : France : 55 euros,
Étudiants (à titre individuel et sur justificatif) : 30 euros, Étranger : 70 euros
règlement à l'ordre d'Ediss
Voir le bulletin d'abonnement sous le sommaire

Édition et gestion des abonnements

Les Cahiers d'Ophthalmologie

Ediss,

Immeuble ISBA, Allée de la Gare,
95570 Bouffemont,
Tél. : 01 34 04 21 44 - Fax : 01 34 38 13 99
contact@editorial-assistance.fr

RCS Pontoise B 395 287 766

ISSN : 1260-1055

Dépôt légal à parution

Impression

Imprimerie de Champagne
Z.I. des Franchises
52200 Langres

Adhérent au CESSIM

Les investigations en cornéoplastie

TONY GUEDJ^{1,2}
DOMINIQUE PIETRINI^{1,2}
OLIVIER PRISANT^{1,2,3}



1. Clinique de la vision
 2. Centre Cornéenne Kératocône
 3. Fondation ophtalmologique A. de Rothschild Paris

tés présentent les différents examens d'investigation en cornéoplastie avant d'en montrer l'intérêt en simulant les conséquences dans le temps de l'évolution d'un kératocône sur le plan morphologique, biomécanique, visuel et fonctionnel. Enfin, un cas clinique d'une patiente opérée par anneaux intracornéens illustre cet article.

Enfin, un cas clinique d'une patiente opérée par anneaux intracornéens illustre cet article.

Pour plus de clarté, l'exemple du kératocône a été retenu comme fil conducteur dans cet article. Des tableaux commen-

Les investigations en cornéoplastie (tableau I)

INVESTIGATIONS EN CORNEOPLASTIE

La topographie cornéenne:

- Permet de cartographier et d'analyser les surfaces cornéennes afin de détecter toutes les irrégularités.
- Eyeqy, Kp, Orbscan, Pentacam...
- Analyse qualitative via des patterns à risques (A à Jm, Rabinowitz).
- Analyse quantitative via des indices (Efcarpides, Potgieter, Rousch, Rabinowitz, Tanabe, KISA, SRAX...).
- > Falcaux d'arguments diagnostics.
- Utilie pour le choix lentilles et indispensable pour les anneaux intra-cornéens et le cross linking;
- permet de situer la position et la répartition du cône.
- permet de mesurer la pachymétrie centrale et périphérique.

L' Ocular Response Analyzer:

- Mesure de la visco-élasticité cornéenne.
- * Paramètres étudiés :
 .CH (Hystérèse)
 .CRF (Facteur de résistance cornéenne).
- Permet de détecter des cornées présentant des anomalies biomécaniques (kératocône, ectasie...).
- Si CH, CRF < S associés à des pics diminués.
 =
 Baisse de la résistance mécanique cornéenne par augmentation de la répons élastique.
 =
 Suspicion de kératocône
- Examen très sensible et peu spécifique à corréler avec le reste du bilan.

La Tomographie par cohérence optique (OCT) Camera Scheimpflug:

- Biométrie du segment antérieur par tomographie sans contact.
- Mesure de la pachymétrie centrale et périphérique.
- Objective cliniquement l'amincissement cornéen, les opacités, exéma, taies ou corps étrangers.
- Permet de mesurer et d'évaluer la qualité d'une greffe de cornée.
- Permet de simuler la profondeur et la position d'implantation des anneaux intra-cornéens.
- Individualiser le volet cornéen en cas d'ectasie post laser.
- Vérifier la position et le centrage des anneaux.

L'aberrométrie :

- Hartmann schack, Tscherring, Dual Pass.
- Permet de quantifier objectivement la qualité optique de la vision.
- Analyse de la distorsion du front d'onde via la PSF et les RMS.
- Outil de détection dans les stades infra-cliniques.
- Dégradation de l'image PSF en fonction de l'évolution du kératocône.
- Les aberrations diétries retrouvées dans le kératocône sont principalement de deux types (Aho et al 2006, Buehrn et al 2007):
- Aberration de type coma liée à l'asymétrie de répartition de la puissance dioptrique.
- Aberration de sphéricité liée à l'augmentation de la prolativité cornéenne.

La microscopie spéculaire:

- Permet d'analyser la morphologie et la densité des cellules de l'endothélium cornéen.
- Important pour la surveillance des patients traités par cross linking, opérés de greffes ou atteints d'une dystrophie endothéliale de Fuchs, de cornes guttatae...

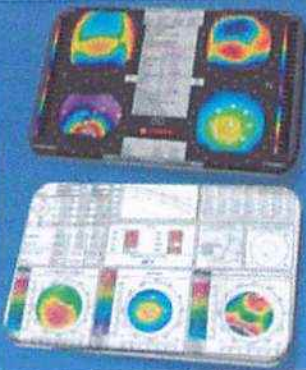


Tableau I. Principaux examens complémentaires en cornéoplastie : topographie cornéenne, mesure de la résistance cornéenne (ORA), tomographie par cohérence optique, aberrométrie et microscopie spéculaire.

Tableau II. Ce tableau analyse les conséquences du kératocône dans une échelle de temps (flèche rouge) à lire de la gauche vers la droite.
A. Conséquences morphologiques (topographie, kératométrie, OCT, pachymétrie). **B.** Conséquences visuelles et fonctionnelles (réfraction, meilleure acuité corrigée, aberrométrie). **C.** Conséquences biomécaniques (ORA). **D.** Adaptabilité en lentilles de contact.

		→				
A	MORPHOLOGIE	TOPOGRAPHIE CORNEENNE				
		KERATOMETRIE	Kmax 44D	Kmax 50D	Kmax 58D	Kmax 66D
		ASPHERICITE	Q=1	Q>1	Q>>1	Q>>>1
		CAMBRURE CORNEENE IMAGE OCT VISANTE				
B	VISUEL	REFRACTION	-2.00 (-0.75) 65°	-3.00 (-2.00) 80°	-4.00 (-5.00) 110°	-12.00 (-9.00) 135°
		MEILLEURE ACUITE VISUELLE CORRIGEE	10/10	7/10	4/10	<1/10
		ABERROMETRIE IMAGE PSF				Impossible
C	EPAISSEUR / ORA	PACHYMETRIE				
		BIOMECANIQUE CORNEENNE IMAGE ORA				
D	LENTILLE	LENTILLES DE CONTACT	-LSH -LRPG STANDARD	-LRPG STANDARD OU SPECIFIQUE EN FONCTION DU PROFIL KERATOCONIQUE	-LRPG SPECIFIQUE EN FONCTION DU PROFIL KERATOCONIQUE	-INADAPTATION AUX LENTILLES DE CONTACT

Évolution spontanée du kératocône dans le temps (tableau II)

La déformation kératocônique (tableau II A)

L'anomalie structurelle du tissu cornéen est responsable d'une moindre résistance mécanique et d'une déformation progressive de la cornée, bien visualisée par la topographie cornéenne qui reste l'examen de référence dans le dépistage du kératocône. Cette déformation est caractérisée par une augmentation progressive de la kératométrie jusqu'à des valeurs extrêmes pouvant dépasser 60 D. Le kératocône se caractérise également par une augmentation du facteur Q (hyperprolaticité) et par une géométrie souvent asymétrique, conséquence de l'évolution décentrée du cône.

Par ailleurs, la cornée s'amincit de plus en plus dans le temps. Il est nécessaire de mesurer avec précision non seulement la pachymétrie centrale, mais également la topographie de l'amincissement cornéen avant la pose d'anneaux par exemple.

En effet, les cartes pachymétriques (Orbscan, Pentacam, OCT Visante) montrent que l'amincissement est volontiers excentré, et la pachymétrie dans la zone d'insertion des anneaux doit être prise en compte dans le calcul de la profondeur d'insertion.

Les conséquences visuelles (tableau II B)

Les conséquences visuelles du kératocône sont directement liées aux modifications de sa face antérieure. L'effet optique de la face postérieure est minime du fait de la faible différence d'indice de réfraction entre le stroma et l'humeur aqueuse. La cornée kératocônique reste transparente sauf aux stades les plus avancés de la maladie.

D'un point de vue réfractif, le cambrement de la cornée est responsable d'une myopisation et de l'apparition d'un astigmatisme cornéen de plus en plus prononcé, pouvant atteindre des valeurs entre 5 et 10 D à un stade évolué. Il est à noter que la mesure de la réfraction subjective devient de plus en plus aléatoire à réaliser en raison de la détérioration visuelle, mais surtout de la multifocalité cornéenne liée à l'hyperprolaticité de celle-ci.

Il n'est pas rare d'obtenir la même acuité visuelle en faisant varier de plusieurs dioptries la sphère ou le cylindre.

En réalité, plus que la myopie ou l'astigmatisme induit, c'est la détérioration de la qualité de vision qui constitue le principal handicap visuel du kératocône. La qualité optique de la cornée se détériore au fur et à mesure que sa géométrie s'éloigne de la géométrie d'une cornée normale. Le cambrement excessif, l'hyperprolaticité et surtout le caractère asymétrique de l'astigmatisme sont responsables d'une perte de meilleure acuité visuelle corrigée.

Les aberrations optiques induites par la déformation cornéenne peuvent être mesurées par l'aberrométrie qui détecte

essentiellement une forte aberration sphérique négative (hyperprolaticité) et une coma à prédominance verticale (décentrement du cône).

L'image PSF (*Point Spread Function* ou simulation de la perception visuelle d'un point situé à l'infini) se dégrade au fur et à mesure de l'évolution du kératocône. À un stade trop avancé, l'aberrométrie n'est plus mesurable.

La biomécanique cornéenne (tableau II C)

L'ORA (*Ocular Response Analyser*) permet de quantifier les propriétés biomécaniques de la cornée. Les valeurs du CH (*Corneal Hysteresis*) et du CRF (*Corneal Resistance Factor*) sont souvent abaissées et la courbe est de plus en plus plate au fur et à mesure de l'évolution du kératocône.

Les lentilles de contact (tableau II D)

Le traitement du kératocône débutant ou moyennement évolué repose essentiellement sur le port de lentilles de contact dont l'adaptation devient de plus en plus délicate au fur et à mesure que la maladie progresse. À un certain stade, la déformation cornéenne est trop importante pour que la lentille tienne en place et l'adaptation n'est plus possible.

Cas d'une patiente porteuse d'un kératocône modéré (tableau III)

Madame R., âgée de 31 ans, est secrétaire. Elle présente un kératocône bilatéral découvert à l'âge de 25 ans. Elle a un terrain allergique connu. Elle consulte pour une baisse de la vision de l'œil droit et pour une intolérance aux lentilles de contact rigides.

Un bilan ophtalmologique est réalisé en préopératoire (tableau III, colonne de gauche)

L'examen à la lampe à fente retrouve des cornées fines, transparentes ODG. La pression intraoculaire est normale de même que l'examen du fond d'œil.

La réfraction de l'œil droit est difficile à mesurer : -3,00 (-3,75) 110° → acuité visuelle de 4/10 non améliorée par un trou sténopéique (tableau III B). L'acuité visuelle OG est de 10/10 avec -0,50 (-2,00) 80°.

La topographie d'élévation de type Orbscan révèle un kératocône de stade 2 avec un bombement inférieur prononcé sur l'œil droit (tableau III A) et un kératocône fruste sur l'œil gauche.

On relève une kératométrie maximale (Kmax) à 48 D sur l'OD et 42 D sur l'OG (tableau II B) avec une pachymétrie mesurée au point le plus mince à 480 µm sur l'OD et 510 µm sur l'OG.

L'aberrométrie met en évidence optiquement cette déformation par l'image PSF (tableau III B) associée à un taux de RMS (*Root Mean Square*) significativement élevé d'aberra-

tion d'ordre supérieur de type coma et d'aberration de sphéricité sur l'OD.

L'examen en OCT Visante permet de simuler la position de l'anneau en fonction de la pachymétrie et de la profondeur d'implantation (tableau III C).

Avec l'accord de la patiente et en fonction des éléments de ce bilan, nous décidons de lui proposer une implantation d'anneaux intracornéens de type Keraring au laser femtoseconde sur son OD afin d'améliorer sa qualité de vision et de retarder une éventuelle greffe.

Les résultats du bilan postopératoire à 2 mois (tableau III, colonne de droite)

On note une amélioration significative de l'acuité visuelle sans correction passant de 4/10 à 8/10 avec une correction lunette (tableau III B).

On observe une régularisation cornéenne par l'effet de l'aplatissement cornéen central avec une réduction de l'astigmatisme cornéen (kératométrie maximale passant de 48 D à 45 D), retrouvé à l'Orbscan (tableau III A).

La réfraction sphéro-cylindrique myopique passe à -0,50 [-1,00] 90° (tableau III B).







Sur le plan fonctionnel, la patiente note une amélioration significative de sa qualité de vision mise en évidence par l'image PSF donnée par l'aberrométrie (tableau III B).

La patiente signale la présence de minimes halos, mais dit les tolérer sans difficultés face au gain visuel.

Le centrage et la profondeur d'implantation des anneaux intracornéens de type Keraring sont visualisés en OCT Visante (tableau III C).

Grâce à la mise en place de ces anneaux intracornéens, la patiente peut de nouveau porter des lentilles de contact avec un net gain de vision (tableau III D). On peut ainsi espérer stopper l'évolution et différer autant que possible l'éventualité d'une greffe de cornée.

Les investigations en cornéoplastie sont la clef de voûte du dépistage, de la surveillance et de la prise en charge des pathologies cornéennes. Elles permettent ainsi à l'ophtalmologiste d'orienter son choix thérapeutique en fonction du stade de la maladie.

		PRE OPERATOIRE	POST OPERATOIRE 2 MOIS
A	REGULARISATION	 Kmax 48D Q>>1	 Kmax 45D Q>1
	TOPOGRAPHIE CORNEENNE		
B	REFRACTION	-3.00 (-3.75) 110°	-0.50 (-1.00) 95°
	ACUITE VISUELLE	MAVC: 4/10NA AVSC: 1/10	MAVC: 8/10 AVSC: 4/10
	ABERROMETRIE IMAGE PSF		
C	KERARING		
D	LENTILLES DE CONTACT	INADAPTATION AUX LENTILLES DE CONTACT	ADAPTATION AUX LENTILLES DE CONTACT <u>DE NOUVEAU POSSIBLE</u>

Bibliographie

- Bühren J, Kühn C, Kohlen T. Wavefront analysis for the diagnosis of subclinical keratoconus. *Ophthalmology* 2006;103(9):783-90.
- Kaya V, Utine CA, Altunsoy M *et al.* Evaluation of corneal topography with Orbscan II in first-degree relatives of patients with keratoconus. *Cornea* 2008;27(5):531-4.
- Lai MM, Tang M, Andrade EM, Li Y *et al.* Optical coherence tomography to assess intrastromal corneal ring segment depth in keratoconic eyes. *J Cataract Refract Surg* 2006;32(11):1860-5.
- Prisant O, Guedj T. Intérêt des anneaux intracornéens. *Réflexions Ophtalmologiques* 2008; 13(mars):57-60.
- Tan B, Baker K, Chen YL *et al.* How keratoconus influences optical performance of the eye. *J Vis* 2008 [Feb 28];8(2):13.1-10.

Tableau III. Intérêt de l'implantation d'anneaux intracornéens chez une patiente porteuse d'un kératocône modéré.