

Stratégie thérapeutique dans le kératocône

DOMINIQUE PIETRINI

Centre Cornée Kératocône, Paris
dpietrini@club.fr



La prise en charge du kératocône s'est transformée au cours des dix dernières années grâce à l'apport de l'analyse cornéenne et des investigations cornéennes, mais aussi aux progrès des différents lasers utilisés en chirurgie réfractive : lasers excimer et lasers femtoseconde.

L'essor de la chirurgie cornéoplastique, le développement des anneaux intracornéens dans cette pathologie « dopé » par l'arrivée du laser femtoseconde, mais aussi l'apparition du cross-linking du collagène cornéen, ont réduit nos indications de greffe dans cette pathologie et autorisent désormais une prise en charge conservatrice simple, efficace et fonctionnelle de la maladie. Le but de cet article est de fournir des éléments clairs sur la stratégie actuelle du traitement du kératocône, la place de chaque thérapeutique, l'intérêt de leur association éventuelle et les perspectives d'avenir, en nous basant sur nos sept années d'expérience clinique et plusieurs centaines de patients traités.

Deux notions récentes sont à la base des traitements

L'« aberropie », décrite par Agarwal dès 2002 comme une erreur réfractive associée à une faible qualité de vision liée à l'existence d'aberrations de haut degré, se traduit par une diminution de la qualité de vision. Dans le kératocône, cette aberropie est liée essentiellement à la coma engendrée par l'astigmatisme irrégulier progressif. Cette aberropie peut être dévastatrice sur la qualité de vie des patients et les traitements conservateurs visent à la réduire, principalement par la régularisation cornéenne lorsque l'intolérance aux lentilles est patente.

La « cornéoplastie » décrite par Gulani est la traduction latine de kératoplastie et elle désigne pour son auteur toutes les techniques de remodelage cornéen : mécaniques, biomécaniques et physico-chimiques.

Le bilan cornéen spécialisé est indispensable

Il doit être complet dès le départ et toutes les investigations cornéennes, la plupart développées pour la chirurgie réfractive, sont utiles au dépistage, à l'analyse et à la surveillance de la maladie kératocônique. Toutes ces techniques sont décrites dans l'article « *Investigations en cornéoplas-*

tie ». Citons dans le kératocône la place prépondérante de la topographie cornéenne pour la surveillance et l'analyse du stade de gravité, la kératométrie maximale représentant un critère majeur du stade évolutif. L'analyse cornéenne est également à la base de certains traitements laser guidés par la topographie. La tomographie par

cohérence optique permet la mesure fiable de la pachymétrie sur toute la surface cornéenne avant de poser une indication de cross-linking du collagène cornéen, mais est aussi régulièrement utilisée dans la surveillance des patients implantés par anneaux intracornéens.

Distinguer l'équipement optique et le traitement de la maladie

Il revient à l'ophtalmologiste le devoir d'expliquer aux patients les deux volets de la prise en charge de la maladie. Si le kératocône pose un problème essentiellement optique pour lequel les patients consultent, il ne doit pas occulter la possibilité de traiter radicalement la maladie lorsque celle-ci évolue et l'on doit expliquer aux patients – souvent jeunes et informés – les possibilités des nouveaux traitements. Ces derniers reposent à la fois sur l'implantation d'anneaux intracornéens et sur le cross-linking du collagène cornéen, avant d'envisager le recours à une kératoplastie qui doit désormais rester l'exception. Le bilan doit être renouvelé régulièrement et les examens remis au patient.

La correction optique est avant tout contactologique

Dès que la correction par verres de lunettes n'apporte plus une qualité de vision suffisante, le patient doit être orienté vers l'ophtalmologiste contactologue, seul capable d'adapter et de surveiller. Il est capital pour les patients d'être pris en charge dans un environnement ophtalmologique médical spécialisé, seul garant d'une prise en charge à la fois optique et thérapeutique. La lentille est le seul équipement capable de procurer aux patients une excellente qualité de vision. Malheureusement, quel que soit le stade de la maladie, nombre de patients restent intolérants à ce mode de correction. Rappelons que l'atopie souvent associée peut compliquer cet équipement. La correction optique doit toujours être optimisée à tous les stades du traitement. Rappelons enfin que les lentilles, même rigides, ne peuvent empêcher l'évolution de la maladie.

Parmi les autres modes d'équipement optique, citons les anneaux intracornéens qui améliorent l'acuité visuelle sans et avec correction éventuelle, mais aussi les photoablations guidées par la topographie et les implants plaques parfois

d'un grand secours lorsqu'existe une forte amétropie sphérique ou sphéro-cylindrique non adaptable en lentilles.

Le cross-linking est indiqué dès que le kératocône a fait la preuve de son évolutivité

L'efficacité du cross-linking du collagène cornéen démontrée *in vitro* est régulièrement consolidée *in vivo* par de nombreuses études cliniques (figure 1). L'étude randomisée australienne de Wittig-Silva et coll. retrouve une stabilisation de l'œil traité, l'œil non traité continuant, lui, à évoluer. Dès que le kératocône a montré son caractère évolutif (variation kératométrique sur deux examens successifs), il est licite de proposer un cross-linking du collagène cornéen, en particulier chez les patients les plus jeunes au plus fort potentiel évolutif. Le traitement est long mais de réalisation simple et peu de complications ont été rapportées.

utilisable sans désépithélialisation préalable permet désormais de traiter ces patients « limites » en pachymétrie.

Les traitements cornéoplastiques doivent être évoqués dès que l'intolérance aux lentilles est patente

Deux procédés cornéoplastiques ont la faculté de régulariser la cornée et ainsi d'améliorer la réfraction mais surtout la qualité de vision et la meilleure acuité visuelle corrigée : les anneaux intracornéens et les photoablations guidées par la topographie [voir l'article « Photoablation guidée par la topographie associée au cross-linking du collagène cornéen pour le traitement du kératocône »].

Les anneaux intracornéens sont indiqués dès que la meilleure acuité visuelle corrigée est diminuée

Lorsque l'adaptation contactologique n'est plus tolérée, l'implantation d'anneaux peut à la fois améliorer l'acuité visuelle sans correction (les patients portent rarement la correction optique inconfortable) en réduisant la myopie et l'astigmatisme cornéen régulier et/ou irrégulier, mais ils améliorent aussi considérablement la qualité de vision par la régularisation cornéenne induite et l'effet bénéfique sur les aberrations de haut degré.

Dans notre expérience, le gain moyen de meilleure acuité visuelle corrigée est de 2 lignes, et la réduction des aberrations de haut degré lorsqu'elles sont mesurables en préopératoire est de 40 % environ, témoignant de l'amélioration de la qualité de vision. Le résultat réfractif reste peu prévisible et si l'amélioration est la règle, elle ne peut être garantie, l'effet restant toujours aléatoire. L'utilisation du laser femtoseconde a fait quasiment disparaître les complications opératoires (figure 2). Elles sont devenues rares et le plus souvent sans conséquence. Citons l'extrusion, rare depuis l'implantation au laser femtoseconde, l'infection toujours possible mais exceptionnelle, et les halos, fréquents mais rarement gênants.

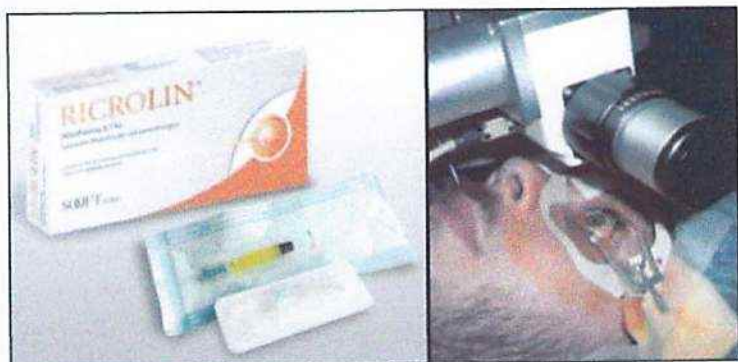

Figure 1. Cross-linking du collagène cornéen. "Rigidification" cornéenne par irradiation UVA et sensibilisation par la riboflavine.

Ainsi l'étude de l'équipe de Dresde (Raiskup-Wolf F. *et al.*, 2008) portant sur 241 yeux traités avec un recul moyen supérieur à 3 ans (6 ans pour les premiers patients traités) retrouve une diminution de la kératométrie significative d'environ 2,68 dioptries en moyenne mais semblant se poursuivre dans le temps. La meilleure acuité visuelle augmente d'une ligne ou plus dans plus de la moitié des cas et reste stable dans tous les autres. Seulement 2 yeux sur les 241 traités ont présenté une progression de leur kératocône et ont été retraités.

Il faut agir tôt car le cross-linking ne peut être proposé que lorsque l'épaisseur de la cornée dépasse 400 microns. Si elle est inférieure, la pénétration des UVA peut entraîner des lésions endothéliales. Il faut donc proposer le cross-linking avant un stade d'amincissement cornéen qui pourrait contre-indiquer ce traitement ou avant un stade trop évolué, l'effet sur la réfraction étant très modéré. L'apparition d'une forme de riboflavine transépithéliale (Ricrolin®)

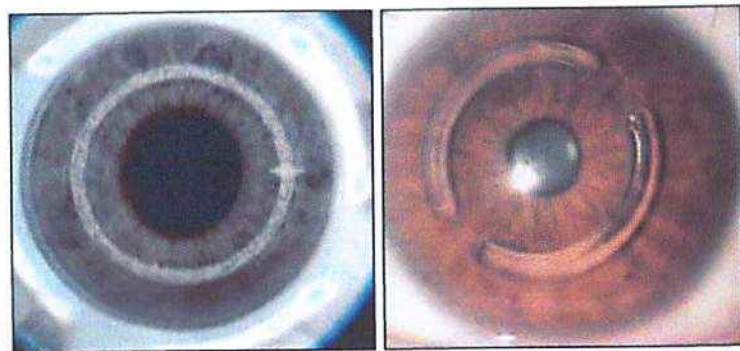


Figure 2. Intérêt du laser femtoseconde pour la préparation du tunnel cornéen (à gauche) et l'implantation d'anneaux intracornéens de 6 mm (à droite).

Une chirurgie réversible et personnalisée

Les différents types d'anneaux à notre disposition offrent une solution réversible et permettent de réaliser une chirurgie réellement personnalisée en choisissant en fonction de l'aspect topographique parmi les différents diamètres, épaisseurs et longueurs d'arc des anneaux (figure 3). Il est ainsi possible de moduler en partie la correction de la sphère et du cylindre. La composante réfractive de ces anneaux améliore l'acuité visuelle sans correction chez ces patients présentant habituellement une contre-indication à la chirurgie réfractive cornéenne.

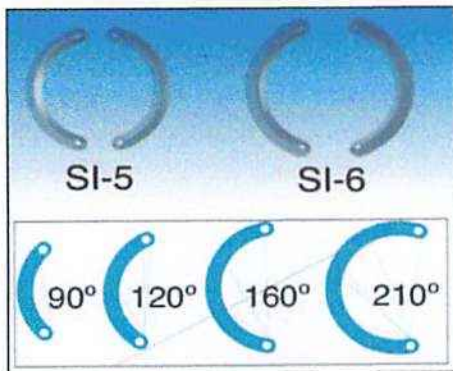


Figure 3. Différents diamètres et longueurs d'arc des anneaux intracornéens adaptés aux données topographiques et réfractives.

La figure 4 illustre le traitement d'une dégénérescence marginale pellucide par implantation d'un anneau intracornéen de 210° spécifiquement développé pour cette forme topographique (anneau Keraring, Mediphacos). Outre la régularisation cornéenne, la réfraction est améliorée, illustrant ainsi la composante réfractive du traitement mais aussi l'amélioration de la qualité de vision.

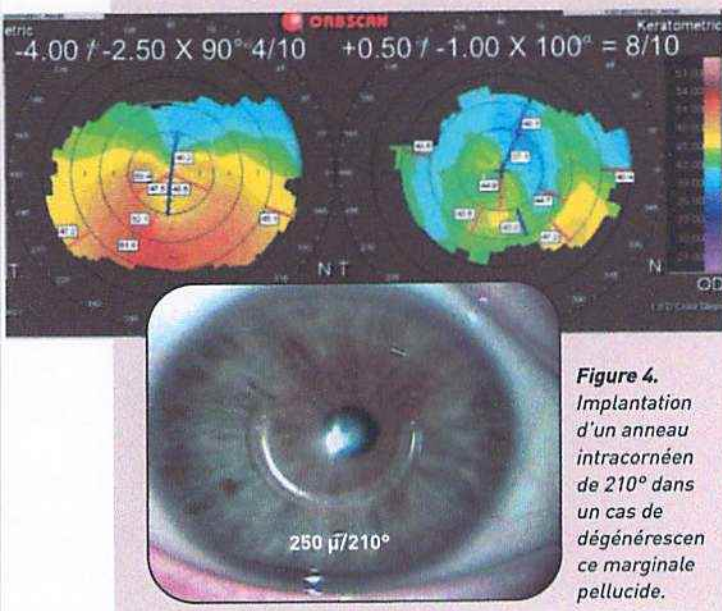


Figure 4. Implantation d'un anneau intracornéen de 210° dans un cas de dégénérescence marginale pellucide.

Des associations synergiques

Anneaux intracornéens et cross-linking

L'association anneaux intracornéens et cross-linking est une association synergique, les deux techniques ayant des effets complémentaires (figure 5). Les premiers régularisent la cornée pour améliorer la vision et le deuxième permet de « rigidifier » la cornée dans le but de stopper la progression de l'ectasie. À la différence du cross-linking, l'indication des anneaux intracornéens est indépendante du caractère évolutif du kératocône.

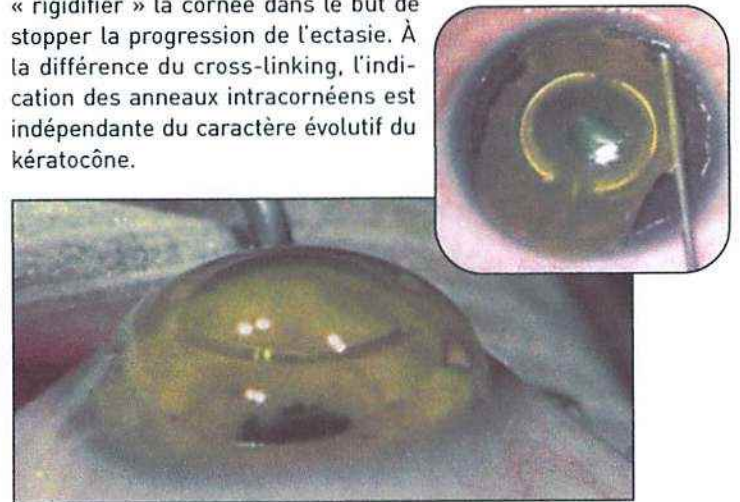

Figure 5. Procédure combinée associant anneaux intracornéens et cross-linking : œil implanté par anneaux intracornéens (en haut à droite) en cours d'imprégnation par la riboflavine (en bas).

Photoablation guidée par la topographie et cross-linking

Plusieurs publications rapportent l'intérêt de l'association cross-linking et photoablation secondaire sur une cornée stabilisée, voire la réalisation des deux procédures dans le même temps (voir l'article « Photoablation guidée par la topographie associée au cross-linking du collagène cornéen pour le traitement du kératocône »). Elle a été proposée

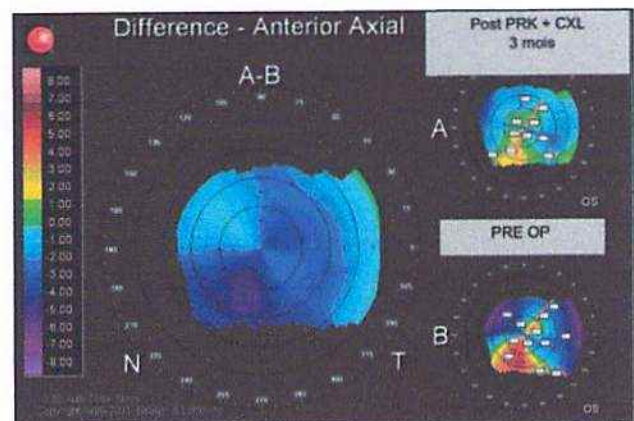


Figure 6. Procédure combinée associant photoablation guidée par la topographie et cross-linking du collagène cornéen. Topographies préopératoire, postopératoire et différentielle.

dans certains cas en alternative à la greffe de cornée, mais son indication s'avère plus judicieuse dans les kératocônes peu évolués pour récupérer la perte de meilleure acuité visuelle corrigée. Ce remodelage cornéen modéré (inférieur à 50 microns) présente l'avantage d'améliorer encore la régularité cornéenne et donc la meilleure acuité visuelle corrigée (figure 6). Ces trois procédures peuvent même être associées de façon séquentielle dans certains cas (anneaux intracornéens, puis PKR + cross-linking).

Les indications de kératoplastie doivent rester l'exception

Les anneaux intracornéens ne sont pas une alternative à la greffe de cornée. Cette dernière garde toutes ses indications mais doit rester réservée aux cas les plus sévères : stade 4, kératométrie > 65 ou 70 dioptries et intolérance aux lentilles de contact, acuité visuelle effondrée non améliorable. La possibilité de proposer une intervention conservatrice doit toujours être envisagée avant d'opter pour une kératoplastie. Une implantation d'anneau(x) intracornéen(s) est désormais un geste rapide, simple et sûr, aux complications rares. Le *tableau 1* compare une implantation d'anneaux intracornéens à une greffe.

Tableau 1. Comparaison entre kératoplastie et anneaux intracornéens.

Kératoplastie	Anneaux intracornéens
Risque de rejet évalué à 5 %	Pas de rejet. Rares cas d'extrusion
Perte endothéliale	Pas de perte endothéliale
Astigmatisme induit parfois majeur	Réduit l'astigmatisme
Risque de majoration de l'amétropie	Réduit les amétropies initiales
Récupération très lente (12 à 24 mois)	Récupération définitive en 1 à 3 mois
Amélioration lente de la vision	Vision utile entre 24 et 48 heures
Procédure invasive	Traitement ambulatoire 10 minutes
Fragilise la cornée	Renforce l'architecture cornéenne
Traitement postopératoire lourd et long Corticoïdes au long cours	Traitement antibiotique + corticoïdes 15 jours
Suivi long et fréquent	Suivi simple
Gestion des sutures	Pas de suture
Absence de réversibilité	Réversibilité complète

La greffe de cornée doit rester le dernier recours dans la prise en charge du kératocône et tous les traitements précédemment décrits auront dû être envisagés auparavant. Ses indications diminuent chaque année du fait de l'essor des

nouveaux traitements. La greffe doit donc être réservée aux échecs absolus de tous les moyens d'équipement optique, en particulier au traitement des opacités cornéennes. Rappelons enfin que tout type de greffe reste possible après implantation d'anneaux intracornéens ou cross-linking du collagène cornéen.

Une action coordonnée pour une prise en charge optimisée

Le kératocône est une maladie dont la prise en charge doit être pluridisciplinaire et prolongée dans le temps. Dans la majorité des cas, le pronostic visuel est bon grâce à une meilleure prise en charge contactologique et médico-chirurgicale. Toutes les procédures de cornéoplastie permettent de réhabiliter la vision des patients et de réduire de façon considérable le recours à la kératoplastie.

Bibliographie

- Coskunseven E, Kymionis GD, Tsiklis NS *et al.* One-year results of intrastromal corneal ring segment implantation (KeraRing) using femtosecond laser in patients with keratoconus. *Am J Ophthalmol* 2008;145(5):775-9.
- Hafezi F, Kanellopoulos J, Wiltfang R, Seiler T. Corneal collagen crosslinking with riboflavin and ultraviolet A to treat induced keratoconus after laser in situ keratomileusis. *J Cataract Refract Surg* 2007;33(12):2035-40.
- Kamburoglu G, Ertan A. Intacs implantation with sequential collagen cross-linking treatment in postoperative LASIK ectasia. *J Refract Surg* 2008;24(7):S726-9.
- Kanellopoulos A, Binder P. Collagen cross-linking (CCL) with sequential topography-guided PRK: a temporizing alternative for keratoconus to penetrating keratoplasty. *Cornea* 2007;26(7):891-5.
- Knorz MC, Jendritza B. Topographically-guided laser in situ keratomileusis to treat corneal irregularities. *Ophthalmology* 2000;107(6):1138-43.
- Koller T, Mrochen M, Seiler T. Complication and failure rates after corneal crosslinking. *J Cataract Refract Surg* 2009;35(8):1358-62.
- Mazzotta C, Traversi C, Baiocchi S *et al.* Corneal healing after riboflavin ultraviolet-A collagen cross-linking determined by confocal laser scanning microscopy *in vivo*: early and late modifications. *Am J Ophthalmol* 2008;146(4):527-33.
- Raiskup-Wolf F, Hoyer A, Spoerl E, Pillunat LE. Collagen crosslinking with riboflavin and ultraviolet-A light in keratoconus: long-term results. *J Cataract Refract Surg* 2008;34(5):796-801.
- Shabayek MH, Alió JL. Intrastromal corneal ring segment implantation by femtosecond laser for keratoconus correction. *Ophthalmology* 2007;114(9):1643-52.
- Spoerl E, Huhle M, Seiler T. Induction of cross-links in corneal tissue. *Exp Eye Res* 1998;66:97-103.
- Wittig-Silva C, Whiting M, Lamoureux E *et al.* A randomized controlled trial of corneal collagen cross-linking in progressive keratoconus: preliminary results. *J Refract Surg* 2008;24(7):S720-5.
- Zare MA, Hashemi H, Salari MR. Intracorneal ring segment implantation for the management of keratoconus: safety and efficacy. *J Cataract Refract Surg* 2007;33(11):1886-91.